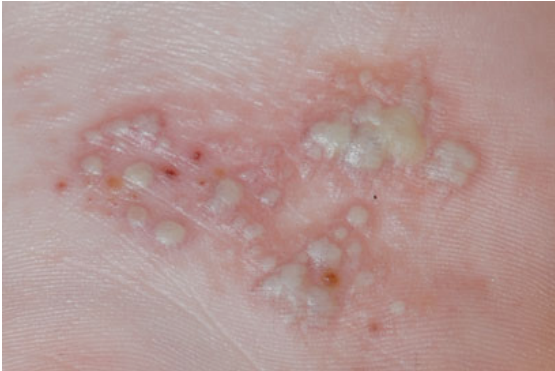


## Wat is het?

Pompholyx (of: pomfolyx) is een vorm van eczeem aan de handpalmen en voetzolen die opvalt door het grote aantal blaasjes en blaren. Het is de meest ernstige vorm van het veel voorkomende dyshidrotisch eczeem. Pompholyx is niet zeldzaam.



## Wat zijn de verschijnselen?

Er is sprake van opvallende blaasjes aan de handpalmen en/of voetzolen die eerst speldeknop-groot zijn maar allengs groter kunnen worden. De kleine blaasjes zijn met helder vocht gevuld; wanneer grotere blaren ontstaan kan de inhoud ook wit-geel van kleur worden. Naast jeuk is er ook vaak sprake van pijn en zwelling. De handpalmen en voetzolen kunnen gespannen aanvoelen.

Uiteindelijk drogen de blaren in en ontstaat een schilferend eczeem. Overigens kunnen de verschillende stadia van pompholyx ook naast elkaar gezien worden.

## Hoe wordt het veroorzaakt?

Het is nog niet precies opgehelderd hoe pompholyx ontstaat. Bekend is dat het kan worden uitgelokt door een schimmelinfectie aan de voeten. Ook transpireren aan de handen of voeten zou een rol kunnen spelen.

## Hoe wordt de diagnose gesteld?

De diagnose pompholyx is op het oog te stellen. Soms kan de aandoening wel eens lijken op een pustuleuze psoriasis van de handen en voeten (Ziekte van Andrews-Barber). Ook een bacteriele infectie is soms niet geheel uit te sluiten. Er kan dan een bacteriekweek worden afgenomen.

## Hoe wordt het behandeld?

Bij milde vormen van pompholyx kan soms volstaan worden met het aanbrengen van (sterke) corticosteroïdcrèmes of -zalven. Wanneer deze behandeling onvoldoende effect heeft en de patient toch wel veel klachten heeft van pijn of zwelling kan een 'stootkuurtje' prednison van enkele dagen worden overwogen om de toename van de klachten snel te onderdrukken. Als het eczeem heel nattend is kunnen natte compressen of omslagen worden tegepast om het eczeem te laten indrogen. Soms kan het nodig zijn antibiotica te slikken wanneer het eczeem geïnfecteerd is.